

Chirurgie Oro-Maxilo-Facială și Implantologie Orală

<https://doi.org/10.53530/1857-1328.25.2.01>

IMPLANTAREA TIMPURIE COMPARATIV CU IMPLANTAREA IMEDIATĂ ȘI CONVENȚIONALĂ: IMPLICAȚII ASUPRA REMODELĂRII OSOASE, STABILITĂȚII PRIMARE ȘI REZULTATELOR ESTETICE

Nicolae Chele^{1,2}, Gabriela Motelica¹, Mostovei
Andrei¹, Chele Dumitru¹, Sergiu Beliniuc^{1,2},
Ciochină Irina¹, Oleg Zănoagă¹

¹ Catedra de chirurgie oro-maxilo-facială și
implantologie orală „Arsenie Guțan”, USMF
„Nicolae Testemițanu”

² Instituția Medico-Sanitară Publică Institutul de
Medicină Urgentă

Rezumat

Introducere. Momentul inserției implanturilor dentare după extracție influențează stabilitatea, remodelarea osoasă și rezultatele estetice. Implantarea imediată (în aceeași ședință cu extracția) reduce durata tratamentului și păstrează parțial arhitectura osoasă, dar poate fi afectată de peretele vestibular subțire și necesită augmentări osoase suplimentare. Implantarea timpurie (4–12 săptămâni post-extracție) permite vindecarea țesuturilor moi, oferind stabilitate primară predictibilă și remodelare osoasă moderată. Protocolul convențional (8–12 luni post-extracție) garantează densitate osoasă crescută, dar poate necesita augmentări și prelungește perioada de edentație, afectând estetica. **Scopul lucrării.** Evaluarea impactului implantării timpurii asupra remodelării osoase, stabilității primare și rezultatelor estetice, comparativ cu implantarea imediată și convențională, pentru a identifica strategia optimă de inserție a implanturilor dentare. **Materiale și metode.** Lot: 60 pacienți, 150 implanturi, împărțiți în trei grupuri: imediat (Tip I, 50), timpuriu (Tip II–III, 60), convențional (Tip IV, 40). **Criterii de includere** vârstă 30–50 ani, stare generală bună, nefumători, status parodontal controlat. **Evaluări** stabilitate primară (test de mobilitate manuală, torque de inserție), stabilitate secundară (test de percusie), remodelare osoasă periimplantare (radiografii periapicale și CBCT la 3, 6, 12 luni), rezultate estetice (Pink Esthetic Score), complicații postoperatorii. **Rezultate.** *Stabilitate primară*: Tip I: $37,2 \pm 4,1$ Ncm, Tip II–III: $33,5 \pm 3,8$ Ncm, Tip IV: $25,8 \pm 3,2$ Ncm, testul de percusie a confirmat corelația directă între sunetul clar, metalic și torque ≥ 30 Ncm. *Remodelare osoasă*: pierdere osoasă medie la

EARLY IMPLANT PLACEMENT COMPARED WITH IMMEDIATE AND CONVENTIONAL IMPLANT PLACEMENT: CONSIDERATIONS ON BONE REMODELING, PRIMARY STABILITY, AND ESTHETIC OUTCOMES

Nicolae Chele^{1,2}, Gabriela Motelica¹, Mostovei
Andrei¹, Chele Dumitru¹, Sergiu Beliniuc^{1,2},
Ciochină Irina¹, Oleg Zănoagă¹

¹ Department of Oral and Maxillofacial Surgery
and Oral Implantology “Arsenie Guțan”, “Nicolae
Testemițanu” SUMPh

² Public Medical-Sanitary Institution “Institute of
Emergency Medicine”

Summary

Introduction. The timing of dental implant placement after tooth extraction influences stability, bone remodeling, and esthetic outcomes. Immediate placement (at the same session as extraction) shortens treatment duration and partially preserves bone architecture, but it may be compromised by a thin buccal wall and often requires additional bone augmentation. Early placement (4–12 weeks post-extraction) allows for soft tissue healing, providing predictable primary stability and moderate bone remodeling. Conventional placement (8–12 months post-extraction) ensures increased bone density but may require augmentation procedures and prolongs the edentulous period, negatively affecting esthetics. **Aim of the study.** To evaluate the impact of early implant placement on bone remodeling, primary stability, and esthetic outcomes in comparison with immediate and conventional placement, in order to identify the optimal timing strategy for dental implant insertion. **Materials and Methods.** A total of 60 patients (150 implants) were enrolled and divided into three groups: immediate (Type I, n=50), early (Type II–III, n=60), and conventional (Type IV, n=40). Inclusion criteria: age 30–50 years, good general health, non-smokers, controlled periodontal status. Assessments included primary stability (manual mobility test, insertion torque), secondary stability (percussion test), peri-implant bone remodeling (periapical radiographs and CBCT at 3, 6, and 12 months), esthetic outcomes (Pink Esthetic Score, PES), and postoperative complications. **Results and discussions.** *Primary stability*: Type I: 37.2 ± 4.1 Ncm, Type II–III: 33.5 ± 3.8 Ncm, Type IV: 25.8 ± 3.2 Ncm. The percussion

12 luni: 1,4 mm, în limite fiziologice, implantarea timpurie a redus remodelarea osoasă vestibulară comparativ cu implantarea imediată și convențională. *Rezultate estetice (PES total)*: Tip I: $12,8 \pm 1,2$, Tip II–III: $11,7 \pm 1,3$, Tip IV: $10,9 \pm 1,4$. Implantarea imediată a menținut optim conturul gingival și volumul papilar; implantarea timpurie a obținut rezultate intermediare; implantarea convențională a prezentat ușoare discrepanțe estetice. *Complicații: precoce*: inflamație periimplantară 9%, durere persistentă 5,5%, sângerare 2%, infecție 1%. *Tardive*: periimplantită 4,5%, resorbție osoasă progresivă 3,5%, mobilitate secundară 2%. Incidența globală acceptabilă; majoritatea complicațiilor au fost gestionabile conservator. **Concluzii**: Implantarea timpurie oferă un echilibru optim între stabilitate primară predictibilă, remodelare osoasă moderată și rezultate estetice satisfăcătoare. Implantarea imediată maximizează estetica și menținerea conturului gingival, dar poate necesita augmentări. Implantarea convențională asigură stabilitate primară crescută, însă implică resorbție osoasă mai mare și perioade lungi de edentație. Se recomandă individualizarea momentului de inserție în funcție de anatomia alveolară, cerințele estetice și condițiile biologice ale pacientului, cu monitorizare strictă postoperatorie.

Cuvinte cheie: implantare timpurie, implantare imediată, implantare convențională, remodelare osoasă, stabilitate primară, rezultate estetice, osteointegrare, vindecarea țesuturilor moi.

Introducere

Momentul inserării implanturilor dentare după extracția dinților a constituit un subiect de intensă cercetare în ultimele decenii. Dacă protocolul convențional (3–6 luni după extracție) a fost mult timp considerat standardul de aur, introducerea implantării imediate și timpurii a schimbat paradigmele de tratament, oferind noi opțiuni clinice în funcție de contextul biologic și estetic [8,9,10,16].

Implantarea imediată presupune inserarea implantului în alveola dentară în aceeași ședință cu extracția. Literatura de specialitate raportează avantaje importante: scurtarea duratei totale a tratamentului, reducerea numărului de intervenții chirurgicale și menținerea parțială a arhitecturii osoase [12,18]. Totuși, stabilitatea primară este mai greu de obținut în alveole cu perete vestibular subțire, iar riscul de resorbție osoasă vestibulară rămâne ridicat [5]. De asemenea, în multe cazuri sunt necesare proceduri adiționale de augmentare osoasă sau utilizarea membranelor de regenerare ghidată [15].

Implantarea timpurie (4–12 săptămâni după extracție) a fost descrisă ca o strategie de compromis, care permite vindecarea țesutului moale și o parțială maturizare a osului, fără a lăsa să se instaleze o resorbție semnificativă [3,4]. Studiile multicentrice (Buser și colab., 2013, N. Chele 2018) au demonstrat că această metodă asigură un echilibru între conservarea țesuturilor dure și moi și obținerea unei stabili-

test confirmat a direct correlation between a clear metallic sound and insertion torque ≥ 30 Ncm. *Bone remodeling*: mean bone loss at 12 months was 1.4 mm, within physiological limits; early placement reduced buccal bone remodeling compared to immediate and conventional placement. *Esthetic outcomes (total PES)*: Type I: 12.8 ± 1.2 , Type II–III: 11.7 ± 1.3 , Type IV: 10.9 ± 1.4 . Immediate placement best preserved gingival contour and papillary volume; early placement achieved intermediate results; conventional placement showed minor esthetic discrepancies. *Complications*: early—peri-implant inflammation 9%, persistent pain 5.5%, bleeding 2%, infection 1%; late—peri-implantitis 4.5%, progressive bone resorption 3.5%, secondary mobility 2%. Overall incidence was acceptable, with most complications manageable conservatively. **Conclusions**. Early implant placement provides an optimal balance between predictable primary stability, moderate bone remodeling, and satisfactory esthetic results. Immediate placement maximizes esthetic preservation of the gingival contour but often requires augmentation procedures. Conventional placement ensures higher bone density and stability, but is associated with greater bone resorption and prolonged edentulism. The timing of implant placement should be individualized based on alveolar anatomy, esthetic demands, and patient-specific biological conditions, with strict postoperative monitoring.

Keywords: early implant placement, immediate implant placement, conventional implant placement, bone remodeling, primary stability, esthetic outcomes, osseointegration, soft tissue healing.

Introduction

The timing of dental implant placement after tooth extraction has been a subject of extensive research over the past decades. While the conventional protocol (3–6 months after extraction) has long been considered the gold standard, the introduction of immediate and early placement has shifted treatment paradigms, offering new clinical options depending on biological and esthetic contexts [8,9,10,16].

Immediate implant placement involves inserting the implant into the extraction socket during the same session as tooth removal. The literature reports several important advantages: reduced overall treatment time, fewer surgical interventions, and partial preservation of the alveolar bone architecture [12,18]. However, achieving primary stability is more challenging in sockets with a thin buccal wall, and the risk of buccal bone resorption remains high [5]. Moreover, in many cases, additional augmentation procedures or the use of guided bone regeneration membranes are required [15].

Early implant placement (4–12 weeks post-extraction) has been described as a compromise strategy, allowing soft tissue healing and partial bone maturation, while preventing significant resorption [3,4]. Multicenter studies (Buser et al., 2013; N. Chele,

tăți primare predictibile [5]. Comparativ cu implantarea imediată, remodelarea osoasă vestibulară este mai redusă, iar profilul estetic pe termen lung este superior [9].

Implantarea convențională sau protocolul clasic, descris inițial de Brånemark, implică inserarea implanturilor după 8–12 luni de la extracție, când remodelarea osoasă este completă [10]. Avantajele constau în densitatea osoasă crescută, care facilitează stabilitatea primară, și o rată de succes predictibilă. Limitările majore sunt reprezentate de resorbția osoasă accentuată (în special vestibulară), necesitatea augmentărilor și prelungirea perioadei de edentație, ceea ce compromite estetica și funcționalitatea [6,12].

Scopul lucrării

Evaluarea impactului implantării timpurii asupra remodelării osoase, stabilității primare și rezultatelor estetice, comparativ cu implantarea imediată și cea convențională, pentru a determina strategia optimă de inserție a implanturilor dentare în funcție de momentul postextracțional.

Materialle și metode

Studiul a inclus 60 de pacienți cu afecțiuni dentare ireversibile, care s-au prezentat la Clinica Stomatologică Masterdent, baza clinică universitară a USMF „Nicolae Testemițanu”, în perioada 2022–2025. Toți pacienții au beneficiat de examinări clinice și paraclinice complete, pe baza cărora s-au stabilit diagnosticul și planul individual de tratament.

Criteria de includere

- 1) Prezența indicațiilor și absența contraindicațiilor pentru tratamentul implanto-protetic prin una dintre strategiile de inserare;
- 2) Prezența dinților cu afecțiuni ireversibile (carii profunde, fracturi radiculare, leziuni endo-parodontale severe) ce necesitau extracție și înlocuire protetică prin implant dentar.
- 3) Vârsta pacienților între 30 și 50 de ani, pentru asigurarea unui lot omogen și evitarea influențelor legate de creșterea osoasă incompletă sau de osteopenia asociată vârstei înaintate.
- 4) Stare generală de sănătate bună, fără afecțiuni sistemice decompensate care ar putea compromite procesul de osteointegrare (diabet necontrolat, boli hematologice, tulburări de coagulare etc.).
- 5) Status parodontal controlat, cu absența bolilor parodontale active și a infecțiilor acute în cavitatea orală.
- 6) Nefumători, pentru a elimina un factor de risc major ce influențează negativ procesul de vindecare osoasă și succesul implantului.
- 7) Disponibilitatea pacienților de a respecta protocolul de tratament și monitorizare, inclusiv vizitele periodice de control și igiena profesională.

2018) have demonstrated that this approach ensures a balance between hard and soft tissue preservation and the achievement of predictable primary stability [5]. Compared with immediate placement, buccal bone remodeling is reduced, and long-term esthetic outcomes are superior [9].

Conventional implant placement, or the classic protocol initially described by Brånemark, involves inserting implants 8–12 months after extraction, once bone remodeling is complete [10]. Its advantages include increased bone density, which facilitates primary stability, and a predictable success rate. The major limitations are pronounced bone resorption (especially in the buccal aspect), the frequent need for augmentation procedures, and the prolonged edentulous period, which compromises both esthetics and function [6,12].

Aim of the study

Evaluation of the impact of early implant placement on bone remodeling, primary stability, and esthetic outcomes, in comparison with immediate and conventional placement, in order to determine the optimal timing strategy for dental implant insertion in relation to the post-extraction period.

Materials and methods

The study included 60 patients with irreversible dental conditions who presented to the Masterdent Dental Clinic, the university clinical base of “Nicolae Testemițanu” University of Medicine and Pharmacy, during the period 2022–2025. All patients underwent comprehensive clinical and paraclinical examinations, on the basis of which the diagnosis and individualized treatment plan were established.

Inclusion criteria

- 1) Presence of indications and absence of contraindications for implant-prosthetic treatment using one of the strategies.
- 2) Presence of teeth with irreversible conditions (deep caries, root fractures, severe endo-periodontal lesions) requiring extraction and prosthetic replacement with a dental implant.
- 3) Patient age between 30 and 50 years, to ensure a homogeneous study group and to avoid influences related to incomplete bone growth or age-related osteopenia.
- 4) Good general health status, without decompensated systemic diseases that could compromise the osseointegration process (uncontrolled diabetes, hematological disorders, coagulation abnormalities, etc.).
- 5) Controlled periodontal status, with no active periodontal disease or acute oral infections.
- 6) Non-smokers, to eliminate a major risk factor that negatively affects bone healing and implant success.
- 7) Patient compliance with the treatment and follow-up protocol, including periodic check-up visits and professional oral hygiene.

Structura eșantionului de cercetare

Lotul de studiu a inclus 60 de pacienți, repartizați în mod egal în trei grupuri, câte 20 de pacienți fiecare, după tipul de implantare utilizată:

- 1) Grupul I – implantare imediată (Tip I);
- 2) Grupul II – implantare timpurie (Tip II–III);
- 3) Grupul III – implantare convențională (Tip IV).

1. Pregătirea preimplantară

1. Evaluare clinică și paraclinică: examen clinic detaliat, radiografiile periapicale și/sau CBCT pentru analiza volumului și densității osoase; anamneză medicală completă.
2. Igienizare profesională: detartraj supra- și subgingival, airflow/profilaxie mecanică, instruirea pacientului privind igiena orală.
3. Controlul infecțiilor: tratamentul leziunilor carioase, focarelor septice, afecțiunilor parodontale și extragerea dinților compromiși irecuperabili.
4. Profilaxie medicamentoasă: administrarea de antibiotic profilactic (în cazurile indicate), antiinflamatoare nesteroidiene (AINS) și antiseptice orale (clorhexidină 0,12–0,2%).
5. Instruirea pacientului: explicarea etapelor tratamentului, consimțământ informat, recomandări privind alimentația și evitarea fumatului/alcoolului.

2. Inserția implanturilor dentare în conformitate cu protocoalele clinice de implantare

Implantare imediată (Tip I) – în alveola postextractională. Etapele implantării (figura 1,2).

Evaluarea preoperatorie

1. Examinare clinică și radiologică (CBCT) pentru a aprecia volumul osos și integritatea pereților alveolari.
2. Excluderea contraindicațiilor (infecție acută, lipsa osului apical pentru stabilitate primară etc.).

Extracția atraumatică

1. Conservarea pereților osoși vestibulari și palatinali/linguali.
2. Utilizarea de instrumente atraumatice (periotome, piezotome, sistemul Benex).
3. Evitarea fracturii corticalei vestibulare.

Curetajul și debridarea alveolei

1. Îndepărtarea completă a țesuturilor de granulație.
2. Spălare abundentă cu soluții antiseptice (ser fiziologic, clorhexidină).

Forarea și pregătirea patului implantului

1. Angularea se face spre palatinal/lingual pentru a lăsa un spațiu vestibular ce poate fi ulterior grefat la necesitate.

Structure of the research sample

The study sample included 60 patients, equally distributed into three groups of 20 patients each, according to the type of implant placement used:

- Group I – immediate implant placement (Type I);
- Group II – early implant placement (Type II–III);
- Group III – conventional implant placement (Type IV).

Pre-implant preparation

1. Clinical and paraclinical evaluation: detailed clinical examination, periapical radiographs and/or CBCT for the analysis of bone volume and density; complete medical history.
2. Professional oral hygiene: supragingival and subgingival scaling, airflow/mechanical prophylaxis, and patient instruction on oral hygiene.
3. Infection control: treatment of carious lesions, septic foci, periodontal diseases, and extraction of non-restorable compromised teeth.
4. Pharmacological prophylaxis: administration of prophylactic antibiotics (when indicated), nonsteroidal anti-inflammatory drugs (NSAIDs), and oral antiseptics (chlorhexidine 0.12–0.2%).
5. Patient instruction: explanation of treatment stages, informed consent, and recommendations regarding diet and the avoidance of smoking/alcohol.

Insertion of dental implants in accordance with clinical implant placement protocols

Immediate implant placement (Type I) – in the post-extraction socket. Implantation steps (figure 1, 2).

Preoperative evaluation

1. Clinical and radiological examination (CBCT) to assess bone volume and the integrity of alveolar walls.
2. Exclusion of contraindications (acute infection, lack of apical bone for achieving primary stability, etc.).

Atraumatic extraction

1. Preservation of the buccal and palatal/lingual bone walls.
2. Use of atraumatic instruments (periotomes, piezotomes, Benex system).
3. Avoidance of buccal cortical plate fracture.

Alveolar curettage and debridement

1. Complete removal of granulation tissue.
2. Thorough irrigation with antiseptic solutions (saline, chlorhexidine).

Osteotomy and implant site preparation

1. Drilling angulation toward the palatal/lingual aspect to leave a buccal gap that can be grafted if necessary.

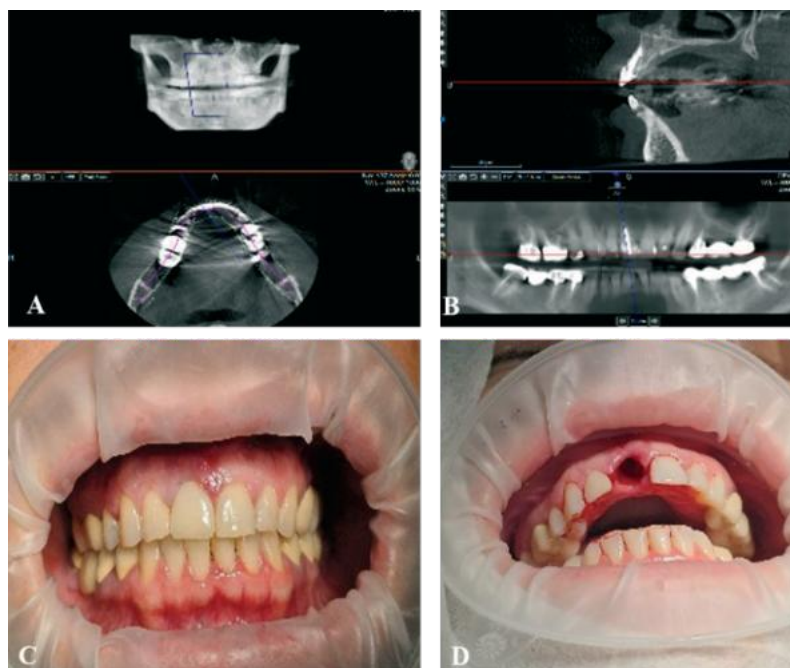


Fig.1. Etapele implantării imediate. (A, B) – explorare paraclinică prin tomografie computerizată cu fascicul conic, (C) – aspect clinic în cavitatea bucală, (D) – aspect clinic după extracția d.11.

Fig.1. Steps of immediate implant placement. (A, B) – paraclinical imaging using cone-beam computed tomography (CBCT); (C) – clinical view in the oral cavity; (D) – clinical aspect after extraction of tooth 11.

2. Obținerea stabilității primare prin ancorare în osul apical ($\geq 3-4$ mm).

Inserarea implantului

1. Alegerea unui implant cu macrodesign adaptat (conic).
2. Inserare subcrestală cu 2–3 mm față de creasta osoasă vestibulară.
3. Verificarea stabilității primare (torque > 35 Ncm sau ISQ ≥ 60).

Managementul spațiului dintre implant și peretele vestibular

1. Dacă gap-ul > 2 mm – se recomandă augmentare cu biomateriale (os xenogen/ aloplast) + membrană.
2. Gap ≤ 2 mm – se poate lăsa pentru vindecare spontană.

Managementul țesuturilor moi

1. Posibilă plasare a unui bont de vindecare sau a unei corone provizorii imediate în zona estetică non-ocluzală dacă stabilitatea primară este suficientă.

Îngrijiri postoperatorii

1. Medicație antiinflamatoare/antibiotici după caz.
2. Instrucțiuni de igienă și controale periodice (7–10 zile pentru suturi, apoi la 1, 3, 6 luni).

Implantarea timpurie (Tip II) – la 4– 8 săptămâni postextracțional. Etapele implantării timpurii (figura 3,4).

2. Achievement of primary stability through apical bone anchorage ($\geq 3-4$ mm).

Implant insertion

1. Selection of an implant with an appropriate macrodesign (conical).
2. Subcrestal placement, 2–3 mm below the buccal alveolar crest.
3. Verification of primary stability (insertion torque > 35 Ncm or ISQ ≥ 60).

Management of the gap between implant and buccal wall

1. If the gap is > 2 mm – augmentation with biomaterials (xenograft/alloplast) + membrane is recommended.
2. If the gap is ≤ 2 mm – spontaneous healing may be allowed.

Soft tissue management

1. Placement of a healing abutment or an immediate non-occlusal provisional crown in the esthetic zone may be considered, provided sufficient primary stability is achieved.

Postoperative care

1. Administration of anti-inflammatory medication and/or antibiotics, as indicated.
2. Oral hygiene instructions and scheduled follow-up visits (7–10 days for suture removal, then at 1, 3, and 6 months).

Early implant placement (Type II) – at 4–8 weeks post-extraction. Steps of early implant placement (figure 3, 4).

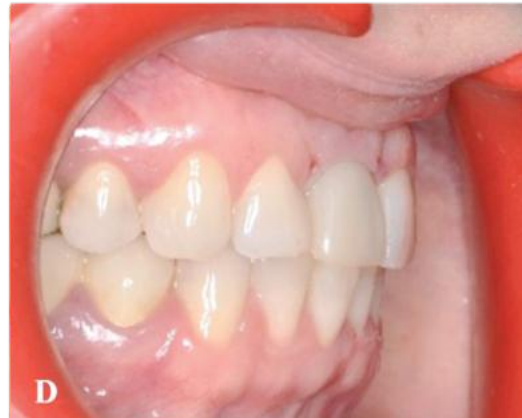
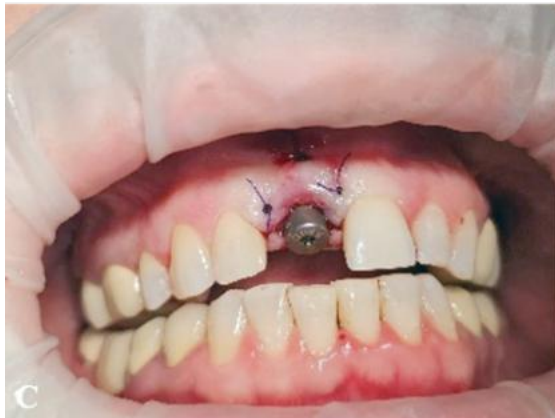
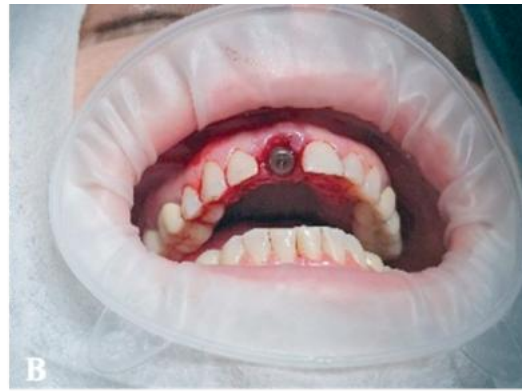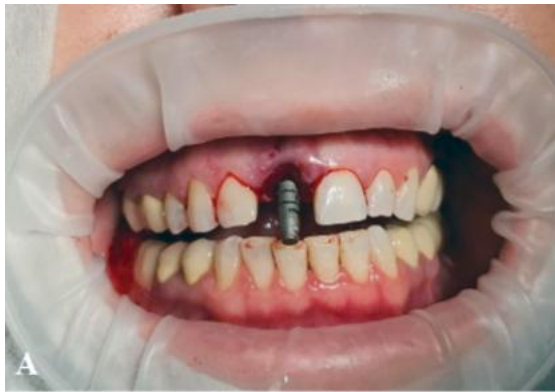Fig.2. Etapele implantării imediate. (A) – aspect clinic la etapa de verificare a paralelismului viitorului implant, (B) – aspect clinic la etapa de fixare a bontului de vindecare, (C) – aspect clinic după managementul țesuturilor moi. (E) – aspect clinic la etapa de fixare a coroanei provizorii pe implant.

Fig.2. Steps of immediate implant placement. (A) – clinical view during verification of the future implant parallelism; (B) – clinical view during placement of the healing abutment; (C) – clinical view after soft tissue management; (E) – clinical view during placement of the provisional crown on the implant.

Evaluarea preoperatorie

1. Examinare clinică și radiologică (CBCT pentru determinarea grosimei corticalei vestibulare).
2. Verificarea integrității pereților osoși după vindecarea postextractională.
3. Planificarea poziției implantului (eventual cu ghid chirurgical).

Pregătirea câmpului operator

1. Anestezie locală.
2. Flapless sau incizie crestală sau ușor paramarginală pentru acces optim.
3. Elevarea lamboului mucoperiostal, păstrând grosimea pentru protecția vascularizării.
4. Verificarea prezenței osului vestibular.

Forarea și pregătirea patului implantului

1. Angulare spre palatinal/lingual pentru a menține o grosime vestibulară adecvată.
2. Stabilitatea primară trebuie obținută în osul alveolar existent (nu doar apical).

Inserarea implantului

1. Implant cu macrodesign conic, cu spine care să asigure stabilitate.
2. Inserare la 2–3 mm subcrestal.

Preoperative evaluation

1. Clinical and radiological examination (CBCT to determine the thickness of the buccal cortical plate).
2. Verification of the integrity of the bony walls after post-extraction healing.
3. Implant position planning (with surgical guide if necessary).

Preparation of the surgical field

1. Local anesthesia.
2. Flapless approach or crestal/slightly paramarginal incision for optimal access.
3. Elevation of a mucoperiosteal flap, maintaining adequate thickness to preserve vascular supply
4. Verification of the presence of the buccal bone plate.

Osteotomy and implant site preparation

1. Drilling angulated toward the palatal/lingual aspect to preserve adequate buccal bone thickness
2. Primary stability must be achieved within the existing alveolar bone (not only apically)

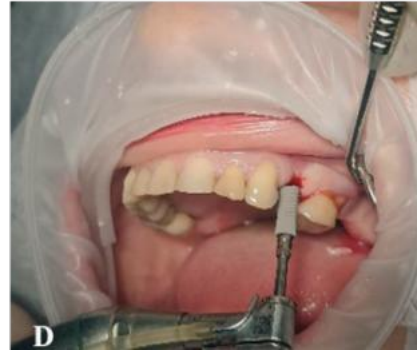
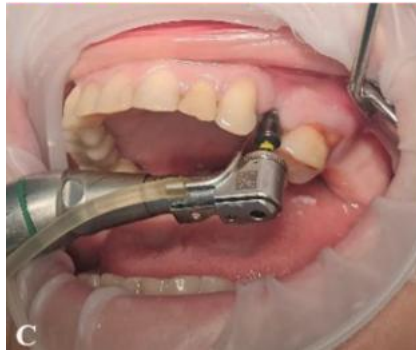
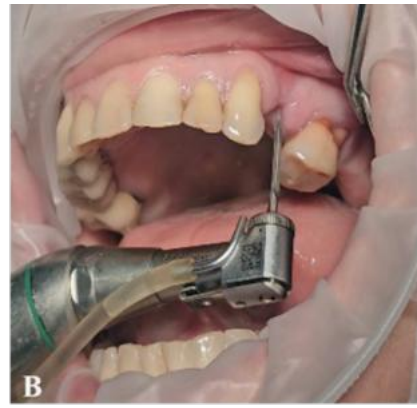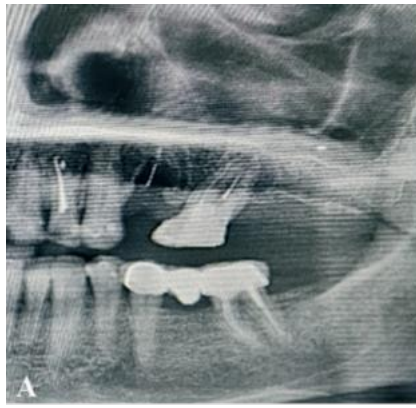Fig.3. Etapele implantării timpurie (tip II).
(A) – examinarea paraclinică preoperatorie,
(B,C) – forarea transgingivală a neoalveolei,
(D) – inserarea implantului dentar.

Fig.3. Steps of early implant placement (type II).
(A) – preoperative paraclinical examination;
(B, C) – transgingival drilling; (D) – dental implant
placement.

3. Stabilitate primară optimă (torque > 30–35 Ncm sau ISQ ≥ 60)

Managementul defectelor osoase

1. Dacă există fenestrații/dehiscente vestibulare → augmentare cu os xenogen/aloplastic + membrană resorbabilă.
2. Dacă spațiul între implant și corticală vestibulară este > 2 mm → grefare obligatorie.

Managementul țesuturilor moi

1. Adaptarea lamboului pentru acoperirea completă a implantului.
2. Eventuală grefă conjunctivă pentru îmbunătățirea volumului gingival.
3. Plasare bontului de vindecare sau închiderea cu șurub de acoperire.

Perioada de vindecare

1. Vindecare fără încărcare 6–8 săptămâni (în funcție de stabilitatea primară și de calitatea osului).
2. Control clinic și radiologic periodic.

Etapa protetică

1. După osteointegrare (aprox. 3–4 luni) – amprentare și restaurare protetică.
2. În zonele estetice – atenție la profilul de emergență și la stabilitatea conturului gingival.

Implant insertion

1. Selection of a conical implant with threads designed to ensure stability.
2. Subcrestal placement, 2–3 mm below the alveolar crest.
3. Achievement of optimal primary stability (insertion torque > 30–35 Ncm or ISQ ≥ 60)

Management of bone defects

1. If buccal fenestrations/dehiscences are present → augmentation with xenogenic/alloplastic bone graft + resorbable membrane.
2. If the gap between the implant and buccal cortical plate is > 2 mm → grafting is mandatory

Soft tissue management

1. Flap adaptation to achieve complete coverage of the implant.
2. Possible connective tissue grafting to enhance gingival volume.
3. Placement of a healing abutment or closure with a cover screw.

Healing period

1. Unloaded healing for 6–8 weeks (depending on primary stability and bone quality).
2. Periodic clinical and radiological monitoring.

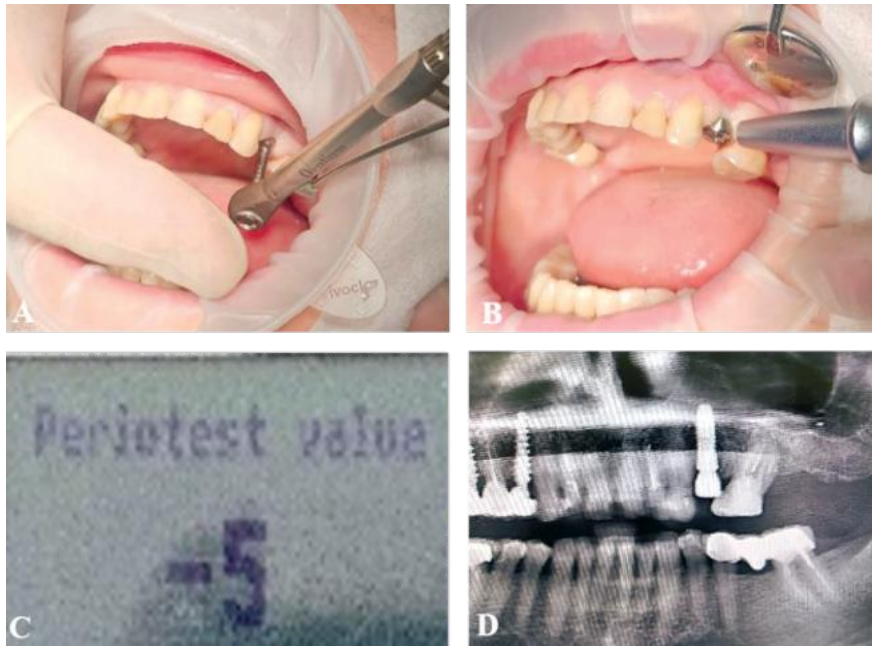

Fig.4. Etapele implantării timpurii (tip II).
(A) – verificarea stabilității primare, (B) – verificarea stabilității secundare, (C) – valoarea periotestului, (D) – control radiologic.

Fig.4. Steps of early implant placement (type II).
(A) – verification of primary stability;
(B) – verification of secondary stability;
(C) – Periotest value; (D) – radiological follow-up.

Implantarea timpurie întârziată (Tip III) – 12–16 săptămâni postextractional. Etapele implantării timpurii întârziată (figura 5).

Evaluare preoperatorie

1. Examinare clinică și CBCT: verificarea remodelării osoase și a grosimii vestibulare.
2. Planificare digitală pentru a determina poziția optimă.

Pregătirea câmpului operator

1. Anestezie locală.
2. Flapless/incizie crestală sau para marginală.
3. Elevarea lamboului mucoperiostal pentru acces la creasta osoasă vindecată.

Forarea neo alveolei

1. Se realizează în osul deja remodelat (cu densitate mai mare decât în Tip II).
2. Angulare corectă pentru a respecta poziția protetică ideală.

Inserarea implantului

1. Stabilitate primară asigurată de osul maturizat.
2. Inserare subcrestală 2–3 mm.

Managementul defectelor osoase

1. Posibile augmări minore, dacă există resorbție crestală sau vestibulară.

Managementul țesuturilor moi

1. Închiderea prin suturi simple sau cu plasarea unui șurub de vindecare.
2. Dacă estetica este critică → grefă conjunctivă pentru volum gingival.

Prosthetic phase

1. After osseointegration (approximately 3–4 months) – impression taking and prosthetic restoration.
2. In esthetic areas – careful consideration of the emergence profile and gingival contour stability.

Delayed early implant placement (Type III) – at 12–16 weeks post-extraction. Steps of delayed early implant placement (figure 5).

Preoperative evaluation

1. Clinical examination and CBCT: assessment of bone remodeling and buccal thickness.
2. Digital planning to determine the optimal implant position.

Preparation of the surgical field

1. Local anesthesia.
2. Flapless/crestal or paramarginal incision.
3. Elevation of a mucoperiosteal flap to access the healed alveolar ridge.

Osteotomy (neo-alveolus preparation)

1. Performed in already remodeled bone (with higher density compared to Type II).
2. Correct angulation to ensure the ideal prosthetic position.

Implant insertion

1. Primary stability achieved through matured bone.
2. Subcrestal placement, 2–3 mm below the alveolar crest.

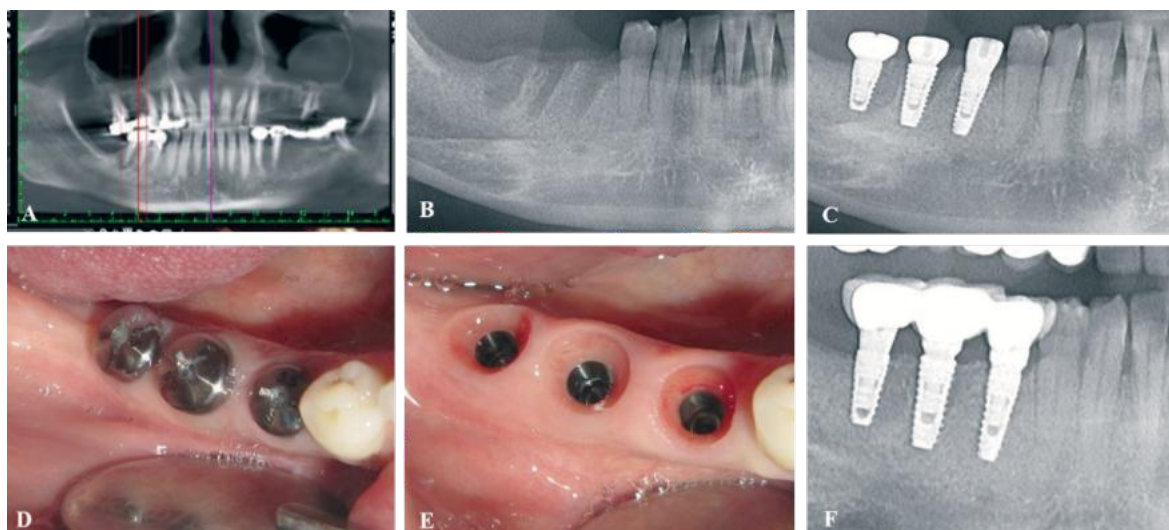


Fig.5. Etapele implantării timpurii întârziată (tip III). (A) – examinare paraclinică prin tomografie computerizată cu fascicul conic preextrațional, (B) – aspect radiologic la 12 săptămâni postextrațional (C) – aspect radiologic după inserarea implanturilor, (D) – aspect clinic în cavitatea bucală cu prezența capelor de vindecare, (E) – aspect clinic în cavitatea bucală cu evidențierea spațiului biologic periimplantar, (F) – aspect radiologic după etapa de reabilitare protetică.

Fig.5. Steps of delayed early implant placement (type III). (A) – pre-extraction paraclinical examination using cone-beam computed tomography (CBCT); (B) – radiological aspect at 12 weeks post-extraction; (C) – radiological aspect after implant placement; (D) – clinical view in the oral cavity with healing abutments; (E) – clinical view in the oral cavity showing the peri-implant biological space; (F) – radiological aspect after the prosthetic rehabilitation stage.

Vindecare și încărcare

1. Osteointegrare 2–3 luni.
2. Încărcare protetică după stabilizarea țesuturilor

Implantarea convențională (Tip IV) – > 6 luni postextrațional. Etapele implantării convenționale (figura 6).

Evaluare preoperatorie

1. Analiză clinică și imagistică a crestei alveolare.
2. Adesea necesare proceduri de augmentare laterală, sinus lift, GBR.

Pregătirea câmpului operator

1. Anestezie locală.
2. Incizie crestală și lambou de acces.

Forarea neoalveolei

1. Se respectă principiile de răcire și consecutivitatea burghiilor.

Inserarea implantului

1. Poziționare corectă în funcție de planul protetic.
2. Stabilitate primară adesea mai bună, dar necesită mai mult os disponibil.

Managementul defectelor osoase

1. Foarte frecvent necesare grefe osoase și membrane.

Managementul țesuturilor moi

1. Adaptarea lamboului și suturarea lui.

Management of bone defects

1. Minor augmentation may be required if crestal or buccal resorption is present.

Soft tissue management

1. Closure with simple sutures or placement of a healing screw.
2. If esthetics are critical → connective tissue grafting to enhance gingival volume.

Healing and loading

1. Osseointegration period of 2–3 months.
2. Prosthetic loading after stabilization of the peri-implant tissues.

Conventional implant placement (Type IV) – more than 6 months post-extraction. Steps of conventional implant placement (figure 6).

Preoperative evaluation

1. Clinical and imaging analysis of the alveolar ridge.
2. Lateral augmentation, sinus lift, or GBR procedures are often required.

Preparation of the surgical field

1. Local anesthesia.
2. Crestal incision and access flap.

Osteotomy (neo-alveolus preparation)

1. Performed under constant irrigation, following the sequential drilling protocol.

Implant insertion

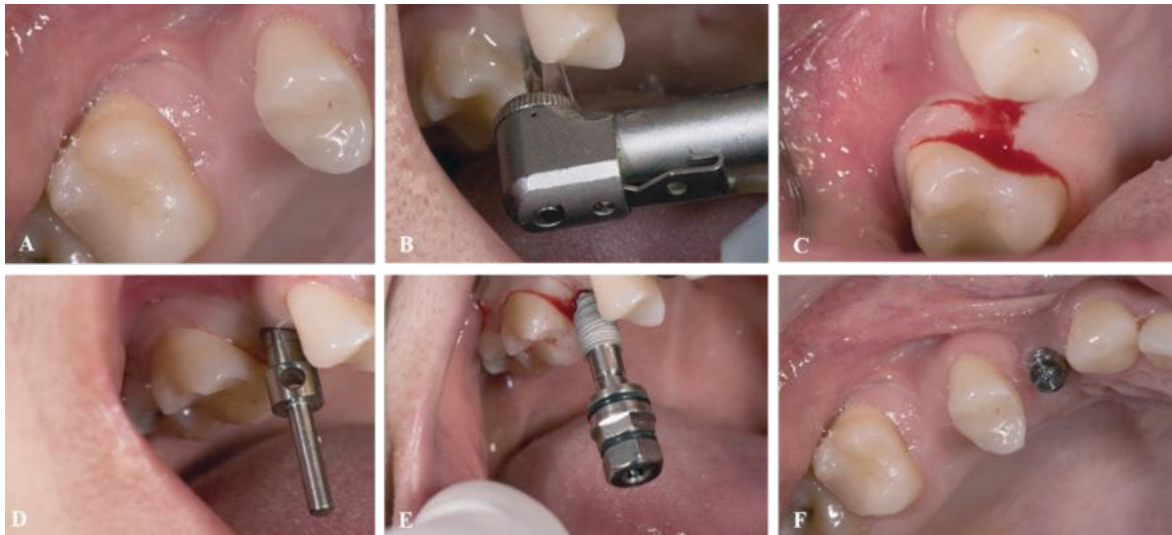


Fig.6. Etapele implantării convenționale (tip IV). (A) – aspect clinic a spațiului edentat, (B) – forarea neoalveolei prin tehnica transgingivală (C) – aspect clinic după forarea lojei implantare, (D) – aspect clinic la etapa de verificare a paralelismului viitorului implant, (E) – inserarea implantului, (F) – aspect clinic după fixarea bontului de vindecare.

Fig.6. Steps of conventional implant placement (type IV). (A) – clinical view of the edentulous space; (B) – transgingival osteotomy drilling; (C) – clinical view after implant site preparation; (D) – clinical view during verification of future implant parallelism; (E) – implant insertion; (F) – clinical view after healing abutment placement.

2. Posibilă plasticie pentru creșterea volumului gingival.

Vindecare și încărcare

1. Osteointegrare 3–6 luni.
2. Abia după stabilizare completă – încărcare protetică.

Îngrijirea postimplantară

1. Medicație postoperatorie: analgezice și antiinflamatoare, eventual antibiotic conform indicației; clătiri antiseplice cu clorhexidină.
2. Instrucțiuni postoperatorii:
 - evitarea alimentelor dure și fierbinți în primele 24–48 ore;
 - aplicarea de comprese reci pentru reducerea edemului;
 - evitarea fumatului și a consumului de alcool;
 - menținerea unei igiene orale riguroase, fără traumatizarea zonei operate.
3. Monitorizare clinică: control la 7–10 zile pentru evaluarea plăgii și îndepărtarea firelor, apoi la 1, 3 și 6 luni.
4. Monitorizare radiologică: radiografii de control la 3–6 luni și la 12 luni pentru evaluarea stabilității osoase periimplantare.
5. Profilaxie pe termen lung: programarea pacientului la ședințe de igienizare profesională la 3–6 luni, verificarea ocluziei și a restaurărilor protetice.

Evaluarea clinică a stabilității primare

1. Test de mobilitate manuală – se realizează imediat după inserția implantului prin palpare digitală sau aplicarea unor forțe ușoare asupra

1. Correct positioning according to the prosthetic plan.
2. Primary stability is often higher but requires greater bone availability.

Management of bone defects

1. Bone grafts and membranes are frequently required.

Soft tissue management

1. Flap adaptation and suturing.
2. Possible soft tissue grafting to increase gingival volume.

Healing and loading

1. Osseointegration period of 3–6 months.
2. Prosthetic loading only after complete stabilization.

Post-implant care

1. **Postoperative medication:** analgesics and anti-inflammatory drugs, with antibiotics prescribed when indicated; antiseptic rinses with chlorhexidine.
2. **Postoperative instructions:**
 - avoid hard and hot foods during the first 24–48 hours;
 - apply cold compresses to reduce swelling;
 - refrain from smoking and alcohol consumption;
 - maintain rigorous oral hygiene while avoiding trauma to the surgical site.
3. **Clinical monitoring:** follow-up at 7–10 days for wound evaluation and suture removal, then at 1, 3, and 6 months.
4. **Radiological monitoring:** control radio-

implantului. Absența mișcării perceptibile confirmă o ancorare adecvată.

2. Torque-ul de inserție – parametru obiectiv, măsurat în Ncm (Newton centimetru). Valori recomandate pentru încărcare imediată sau timpurie: $\geq 30\text{--}35$ Ncm, ceea ce indică o stabilitate primară corespunzătoare. Valori < 25 Ncm sugerează necesitatea unei perioade mai lungi de osteointegrare. Testul de percuție – se efectuează prin lovire ușoară a implantului sau a componentelor protetice cu un instrument metalic. Sunet clar, metalic \rightarrow indică o fixare fermă, stabilitate bună. Sunet mat/amortizat \rightarrow sugerează mobilitate sau lipsa osteointegrării complete.
3. Monitorizarea radiologică a remodelării osoase periimplantare. Radiografiile periapicale și CBCT permit evaluarea nivelului osos marginal. Intervalul optim de reevaluare: la 3, 6 și 12 luni postinserție. Pierderea osoasă admisă după primul an: $\leq 1,5$ mm, iar ulterior $\leq 0,2$ mm anual.
4. Rezultatele estetice și funcționale. Se evaluează armonia gingivală și menținerea conturului papilar (Pink Esthetic Score). Integrarea protetică trebuie să asigure funcționalitate masticatorie și fonetică optimă. Rezultatul estetic are importanță deosebită în zona frontală, unde chiar mici discrepanțe pot fi percepute negativ de pacient.
5. Monitorizarea complicațiilor postoperatorii. Complicații precoce: inflamație periimplantară, durere, sângerare prelungită, infecție. Complicații tardive: periimplantită, resorbție osoasă progresivă, mobilitate secundară a implantului.

Rezultate și discuții

Evaluarea stabilității primare a implanturilor (tabelul 1) s-a realizat imediat după inserție prin palpate digitală și măsurarea torque-ului de inserție. Majoritatea implanturilor nu au prezentat mobilitate perceptibilă, indicând o ancorare adecvată.

Analiza testului de percuție (tabelul 2) pentru evaluarea stabilității secundare a implanturilor este o metodă clinică simplă și rapidă utilizată pentru a evalua stabilitatea secundară a implanturilor dentare. Acesta presupune aplicarea unei lovituri ușoare asupra implantului sau a componentei protetice asociate și aprecierea sunetului rezultat. Sunetul obținut reflectă gradul de integrare osoasă și fixarea implantului: un sunet clar și metalic indică stabilitate, în timp ce un sunet mat sau amortizat poate sugera mobilitate sau integrare insuficientă.

Analiza statistică: din totalul de 150 implanturi evaluate, 86,7% (130 implanturi) au prezentat sunet clar, metalic, ceea ce corespunde unui torque ≥ 30 Ncm. Aceasta indică o integrare osoasă optimă și o stabilitate secundară adecvată, permițând continuarea etapelor protetice planificate, 13,3% (20 implanturi) au prezentat sunet mat/amortizat, cu torque sub

graphs at 3–6 months and at 12 months to assess peri-implant bone stability.

5. **Long-term prophylaxis:** scheduling patients for professional oral hygiene sessions every 3–6 months, with verification of occlusion and prosthetic restorations.

Clinical evaluation of primary stability

1. **Manual mobility test** – performed immediately after implant insertion by digital palpation or applying light forces to the implant. The absence of perceptible movement confirms adequate anchorage.
2. **Insertion torque** – an objective parameter measured in Ncm (Newton centimeter). Recommended values for immediate or early loading: $\geq 30\text{--}35$ Ncm, indicating adequate primary stability. Values < 25 Ncm suggest the need for a longer osseointegration period. **Percussion test** – performed by gently tapping the implant or prosthetic components with a metallic instrument. Clear, metallic sound \rightarrow indicates firm fixation and good stability. Dull/muffled sound \rightarrow suggests mobility or incomplete osseointegration.
3. **Radiographic monitoring of peri-implant bone remodeling** – periapical radiographs and CBCT allow evaluation of marginal bone levels. Optimal follow-up intervals: at 3, 6, and 12 months post-insertion. Acceptable bone loss: ≤ 1.5 mm after the first year, and ≤ 0.2 mm annually thereafter.
4. **Esthetic and functional outcomes** – assessment of gingival harmony and preservation of papillary contour using the Pink Esthetic Score (PES). Prosthetic integration must ensure optimal masticatory and phonetic function. Esthetic outcomes are particularly important in the anterior region, where even minor discrepancies may be negatively perceived by patients.
5. **Monitoring of postoperative complications.** Early complications: peri-implant inflammation, pain, prolonged bleeding, infection. Late complications: peri-implantitis, progressive bone resorption, secondary implant mobility.

Results and discussions

The evaluation of primary implant stability (table 1) was performed immediately after insertion by digital palpation and measurement of insertion torque. The majority of implants showed no perceptible mobility, indicating adequate anchorage.

The analysis of the percussion test (table 2) for the evaluation of secondary implant stability is a simple and rapid clinical method used to assess the stability of dental implants. It involves applying a light tap to the implant or its associated prosthetic component and evaluating the resulting sound. The sound produced reflects the degree of osseointegration and implant fixation: a clear, metallic sound indicates

Tabelul 1. Stabilitatea primară a implanturilor dentare evaluată prin torque de inserție (Ncm) după tipul de implantare

Tip implant	N (număr implanturi)	Interval torque (Ncm)	Media ± SD (Ncm)	Comentariu
Imediat (Tip I)	50	30–45	37,2 ± 4,1	Stabilitate primară corespunzătoare pentru încărcare imediată
Timpuriu (Tip II–III)	60	28–40	33,5 ± 3,8	Stabilitate bună, posibilă încărcare timpurie
Convențional (Tip IV)	40	20–32	25,8 ± 3,2	Necesită perioadă mai lungă de osteointegrare

Table 1. Primary stability of dental implants evaluated by insertion torque (Ncm) according to the type of implant placement

Tabelul 2. Testul de percuție pentru evaluarea stabilității secundare a implanturilor dentare

Sunet la percuție	Număr implanturi	Corelație cu torque-ul	Comentariu
Clar, metalic	130	≥ 30 Ncm	Fixare fermă, integrare osoasă adecvată
Mat/amortizat	20	< 30 Ncm	Posibilă mobilitate, reevaluare necesară

Table 2. Percussion test for the evaluation of secondary stability of dental implants

30 Ncm, sugerând mobilitate posibilă. Aceste cazuri necesită reevaluare, eventual amânarea încărcării protetice și monitorizare suplimentară prin metode imagistice (radiografie periapicală sau CBCT) și teste de stabilitate suplimentare (ISQ).

Testul de percuție și torque-ul de inserție arată o corelație directă între caracterul sunetului și valoarea torque-ului: implanturile cu fixare fermă (≥ 30 Ncm) reproduc sunet clar, metalic, iar implanturile cu torque mai mic (< 30 Ncm) produc sunet mat. Această corelație confirmă validitatea testului de percuție ca indicator clinic rapid al stabilității primare și secundare. Testul de percuție a demonstrat eficiență în evaluarea stabilității secundare a implanturilor, cu sunetul clar, metalic fiind asociat cu integrare osoasă adecvată, majoritatea implanturilor (86,7%) au prezentat stabilitate optimă, implanturile cu sunet mat/amortizat (13,3%) necesită reevaluare și monitorizare fără încărcare imediată. Testul de percuție trebuie utilizat complementar cu alte metode obiective pentru o evaluare completă a stabilității primare și secundare.

Evaluarea radiografică (periapicală și CBCT) a permis monitorizarea pierderii osoase marginale la 3, 6 și 12 luni post-inserție (tabelul 3), oferind informații despre remodelarea osului și stabilitatea pe

Tabelul 3. Remodelarea osoasă periimplantară monitorizată radiografic la 3, 6 și 12 luni post-inserție.

Interval post-inserție	Pierdere osoasă medie (mm)	Interval normal admis	Comentariu
3 luni	0,5 ± 0,2	≤ 0,5	Remodelare normală
6 luni	0,9 ± 0,3	≤ 1,0	Acceptabilă
12 luni	1,4 ± 0,4	≤ 1,5	Stabilitate pe termen lung

termen lung a implanturilor. Valorile sunt prezentate ca medii ± deviație standard.

La 3 luni, pierderea osoasă medie de 0,5 mm se încadrează exact în intervalul normal admis, sugerând o remodelare fiziologică post-inserțională. Deviația standard (±0,2) indică variabilitate redusă între pacienți. La 6 luni, pierderea osoasă medie crește la 0,9 mm, rămânând sub pragul de 1 mm considerat acceptabil. Aceasta reflectă adaptarea continuă a osului marginal la stresul mecanic și vindecarea

stability, whereas a dull or muffled sound may suggest mobility or insufficient integration.

Out of a total of 150 implants evaluated, 86.7% (130 implants) produced a clear, metallic sound corresponding to an insertion torque ≥ 30 Ncm. This finding indicates optimal osseous integration and adequate secondary stability, allowing progression to the planned prosthetic stages. In contrast, 13.3% (20 implants) produced a dull or muffled sound, with insertion torque values below 30 Ncm, suggesting possible mobility. These cases required reevaluation, potential postponement of prosthetic loading, and additional monitoring using imaging methods (periapical radiographs or CBCT), as well as supplementary stability assessments (ISQ).

A direct correlation was observed between percussion sound characteristics and insertion torque values: implants with firm fixation (≥ 30 Ncm) consistently produced a clear, metallic sound, whereas implants with lower torque (< 30 Ncm) generated a dull sound. This relationship validates the percussion test as a rapid clinical indicator of both primary and secondary stability.

The percussion test proved effective in evaluating secondary implant stability, with a clear, metallic sound being associated with adequate osseous inte-

Table 3. Peri-implant bone remodeling monitored radiographically at 3, 6, and 12 months.

gration. The majority of implants (86.7%) demonstrated optimal stability, while those producing a dull or muffled sound (13.3%) required reevaluation and follow-up without immediate loading. Therefore, the percussion test should be applied as a complementary tool alongside other objective methods to provide a comprehensive assessment of primary and secondary stability.

Periapical radiographs and CBCT enabled monitoring of marginal bone loss at 3, 6, and 12 months

țesutului moale periimplantar. La 12 luni, pierderea osoasă medie de 1,4 mm se apropie de limita superioară normală ($\leq 1,5$ mm). Aceasta indică că stabilitatea osului pe termen lung este satisfăcătoare, iar implanturile prezintă o integrare osoasă corespunzătoare, fără semne de resorbție patologică.

Analiză comparativă între grupe a demonstrat că creșterea pierderii osoase între 3 și 6 luni este semnificativă clinic ($0,5 \rightarrow 0,9$ mm), reflectând remodelarea activă a osului. Între 6 și 12 luni, creșterea pierderii osoase ($0,9 \rightarrow 1,4$ mm) rămâne moderată și în limitele normale, sugerând că implanturile ating o stabilitate pe termen lung. Variabilitatea indică că majoritatea pacienților se situează în intervalul normal, fără cazuri extreme de pierdere osoasă.

Analiza esteticii gingivale periimplantare (tabelul 4), evaluată prin Pink Esthetic Score (PES), a arătat diferențe semnificative între cele trei tipuri de inserție a implanturilor. Implanturile imediate (Tip I) au prezentat cele mai ridicate scoruri PES, datorită păstrării optime a conturului gingival și a volumului papilar imediat post-extracțional. Aceasta s-a tradus prin armonie gingivală foarte bună, în special în zona frontală, cu estetică periimplantară optimă. Implanturile timpurii (Tip II–III) au înregistrat scoruri intermediare. Remodelarea țesutului osos și gingival influențează parțial conturul papilar, însă menținerea papilei și armonia generală au fost în continuare satisfăcătoare.

Implanturile convenționale (Tip IV) au avut scoruri PES inițial ușor mai scăzute, reflectând necesitatea remodelării osoase preexistente și adaptarea țesutului moale. Pe termen lung, scorurile s-au stabilizat, însă au fost observate discrepante estetice minore în zona periimplantară. Valorile scorurilor sunt exprimate ca medii \pm deviație standard, ceea ce permite efectuarea de comparații statistice între grupuri, evidențiind clar avantajele implantării imediate în ceea ce privește armonia gingivală și menținerea conturului papilar.

În studiul nostru, 60 de pacienți au primit un total de 150 de implanturi dentare endosoase. Monitorizarea postoperatorie a relevat apariția unor complicații precoce și tardive.

Complicații precoce au fost înregistrate în primele săptămâni post-inserție. Inflamația periimplantară a fost cea mai frecventă, afectând 8 pacienți (9%), urmată de durerea persistentă în 5 cazuri (5,5%). Sângerarea prelungită și infecția au fost mai rare, cu incidențe de 2% și, respectiv, 1%. Aceste complicații au fost, în general, ușor de gestionat prin tratament conservator și igienă locală adecvată.

Tabelul 4. Evaluarea esteticii gingivale periimplantare prin Pink Esthetic Score (PES) la 150 de implanturi

Tip implant	Nr.	Contur gingival (0–2)	Volum papilar (0–2)	Lățime papilară (0–2)	Nivel gingie marginală (0–2)	Tip țesut (0–2)	Culoare gingivală (0–2)	Transparență marginală (0–2)	PES total (0–14)
Tip I	50	1.8 \pm 0.3	1.7 \pm 0.4	1.6 \pm 0.4	1.7 \pm 0.3	1.8 \pm 0.3	1.8 \pm 0.3	1.7 \pm 0.3	12.8 \pm 1.2
Tip II–III	60	1.6 \pm 0.4	1.5 \pm 0.4	1.4 \pm 0.4	1.5 \pm 0.3	1.6 \pm 0.3	1.6 \pm 0.3	1.5 \pm 0.3	11.7 \pm 1.3
Tip IV	40	1.5 \pm 0.4	1.4 \pm 0.4	1.3 \pm 0.4	1.4 \pm 0.3	1.5 \pm 0.3	1.5 \pm 0.3	1.4 \pm 0.3	10.9 \pm 1.4

post-insertion (table 3), offering essential information on bone remodeling and long-term implant stability. Data are presented as means \pm standard deviation.

At 3 months, the mean bone loss of 0.5 mm falls well within the normal accepted range, suggesting physiological post-insertional remodeling. The standard deviation (± 0.2) indicates low variability among patients. At 6 months, mean bone loss increased to 0.9 mm, remaining below the 1 mm threshold considered acceptable. This reflects the ongoing adaptation of marginal bone to mechanical stress and the healing of peri-implant soft tissue. At 12 months, the mean bone loss of 1.4 mm approached the upper normal limit (≤ 1.5 mm). This indicates satisfactory long-term bone stability, with implants demonstrating adequate osseous integration and no signs of pathological resorption.

Comparative analysis between groups showed that the increase in bone loss between 3 and 6 months was clinically significant ($0.5 \rightarrow 0.9$ mm), reflecting active bone remodeling. Between 6 and 12 months, the increase in bone loss ($0.9 \rightarrow 1.4$ mm) remained moderate and within normal limits, suggesting that implants achieve long-term stability. Variability analysis confirmed that most patients fell within the normal range, with no extreme cases of bone loss.

The analysis of peri-implant gingival esthetics (table 4), evaluated using the Pink Esthetic Score (PES), demonstrated significant differences among the three implant placement protocols. Immediate implants (Type I) achieved the highest PES values, owing to optimal preservation of gingival contour and papillary volume immediately after extraction. This translated into excellent gingival harmony, particularly in the anterior region, with optimal peri-implant esthetics. Early implants (Type II–III) recorded intermediate scores. Bone and gingival tissue remodeling partially influenced papillary contour; however, papilla preservation and overall harmony remained satisfactory.

Conventional implants (Type IV) initially presented slightly lower PES scores, reflecting pre-existing bone remodeling and the subsequent adaptation of soft tissues. Over the long term, PES values stabilized, although minor esthetic discrepancies were observed in the peri-implant region. Values were expressed as means \pm standard deviation, allowing statistical comparisons between groups and clearly highlighting the advantages of immediate placement in terms of gingival harmony and papillary contour preservation.

In our study, 60 patients received a total of 150 endosseous dental implants. Postoperative follow-up

Table 4. Evaluation of peri-implant gingival esthetics using the Pink Esthetic Score (PES) in 150 implants.

Complicațiile tardive, monitorizate până la 12 luni post-insertie, au inclus periimplantita (4,5%), resorbția osoasă progresivă (3,5%) și mobilitatea secundară (2%). Deși mai rare, aceste evenimente au un impact semnificativ asupra durabilității implanturilor, necesitând monitorizare radiografică și, în unele cazuri, intervenție chirurgicală sau ajustări protetice.

Incidența globală a complicațiilor este acceptabilă și se aliniază cu datele din literatura de specialitate. Complicațiile precoce sunt mai frecvente, dar gestionabile, în timp ce complicațiile tardive, deși mai rare, necesită atenție sporită datorită riscului asupra succesului pe termen lung al implanturilor. Rezultatele subliniază importanța unui protocol riguros de monitorizare post-insertie și educarea pacientului privind igiena orală și încărcarea protetică optimă

Concluzii

Momentul inserției implantului dentar post-extracțional influențează semnificativ stabilitatea primară, remodelarea osoasă periimplantare și rezultatele estetice. În studiul nostru, implantarea imediată a înregistrat valori medii de torque de inserție de $37,2 \pm 4,1$ Ncm, confirmând stabilitatea primară ridicată raportată în literatura internațională (Buser et al., 2013), în timp ce implantarea timpurie a prezentat valori intermediare de $33,5 \pm 3,8$ Ncm, susținând predictibilitatea încărcării timpurii, aspect evidențiat și în cercetările lui Chele Nicolae (2018), Topalo V. (2019) și Mostovei A. (2020).

Implantarea convențională a avut torque mai scăzut ($25,8 \pm 3,2$ Ncm), necesitând perioade mai lungi de osteointegrare, în concordanță cu datele raportate de Esposito et al. (2015). Evaluarea pierderii osoase marginale a arătat valori medii de 1,4 mm la 12 luni, în limite fiziologice, rezultate similare cu cele descrise de Melnic Svetlana (2021) și Sarbu Dumitru (2022). Analiza estetică prin Pink Esthetic Score a evidențiat scoruri maxime pentru implantarea imediată ($12,8 \pm 1,2$), intermediare pentru implantarea timpurie ($11,7 \pm 1,3$) și mai scăzute pentru implantarea convențională ($10,9 \pm 1,4$), demonstrând avantajul menținerii volumului papilar și a conturului gingival, în concordanță cu Fürhauser et al. (2005) și cu observațiile autorilor locali menționați. Complicațiile au fost rare și gestionabile, iar implantarea timpurie a redus necesitatea augmentărilor complexe și a protejat țesutul moale periimplantar, confirmând concluziile studiilor lui Chele Nicolae și colab. (2018–2022).

Rezultatele noastre subliniază că implantarea timpurie oferă un echilibru optim între stabilitate biologică, remodelare osoasă moderată și rezultate estetice predictibile, permițând încărcarea timpurie și menținerea profilului osos, în timp ce selecția momentului de inserție trebuie individualizată în funcție de anatomia alveolară, cerințele estetice și condițiile biologice ale pacientului. Implementarea unui protocol riguros de monitorizare post-insertie și educarea pacientului rămân esențiale pentru succesul pe termen lung al tratamentului implanto-protetic.

revealed the occurrence of both early and late complications.

Early complications were recorded within the first weeks after insertion. Peri-implant inflammation was the most frequent, affecting 8 patients (9%), followed by persistent pain in 5 cases (5.5%). Prolonged bleeding and infection were less common, with incidences of 2% and 1%, respectively. These complications were generally manageable with conservative treatment and appropriate local hygiene.

Late complications, monitored up to 12 months post-insertion, included peri-implantitis (4.5%), progressive bone resorption (3.5%), and secondary mobility (2%). Although less frequent, these events have a significant impact on implant longevity, requiring radiographic monitoring and, in some cases, surgical intervention or prosthetic adjustments.

The overall incidence of complications was acceptable and consistent with data from the literature. Early complications were more common but largely manageable, whereas late complications, although rarer, demand greater attention due to their potential impact on the long-term success of dental implants. These results highlight the importance of implementing a rigorous post-insertion monitoring protocol and educating patients regarding oral hygiene and optimal prosthetic loading.

Conclusion

The timing of post-extraction dental implant placement significantly influences primary stability, peri-implant bone remodeling, and esthetic outcomes. In our study, immediate implant placement recorded mean insertion torque values of 37.2 ± 4.1 Ncm, confirming the high primary stability reported in international literature (Buser et al., 2013), while early placement demonstrated intermediate values of 33.5 ± 3.8 Ncm, supporting the predictability of early loading, as also highlighted in the research of Chele Nicolae (2018), Topalo V. (2019), and Mostovei A. (2020).

Conventional placement yielded lower torque values (25.8 ± 3.2 Ncm), requiring longer osseointegration periods, consistent with the data reported by Esposito et al. (2015). Evaluation of marginal bone loss showed mean values of 1.4 mm at 12 months, within physiological limits, similar to the results described by Melnic Svetlana (2021) and Sarbu Dumitru (2022). Esthetic assessment using the Pink Esthetic Score revealed the highest scores for immediate placement (12.8 ± 1.2), intermediate values for early placement (11.7 ± 1.3), and lower scores for conventional placement (10.9 ± 1.4), demonstrating the advantage of preserving papillary volume and gingival contour, in line with Fürhauser et al. (2005) and the observations of the aforementioned local authors.

Complications were rare and manageable, while early placement reduced the need for complex augmentation procedures and preserved the peri-implant soft tissue, confirming the conclusions of studies by Chele Nicolae and colleagues (2018–2022).

Our results emphasize that early implant placement provides an optimal balance between biological stability, moderate bone remodeling, and predictable esthetic outcomes, allowing early loading and preservation of the bone profile. Nevertheless, the timing of implant placement must be individualized according

to alveolar anatomy, esthetic demands, and the patient's biological conditions. The implementation of a rigorous post-insertion monitoring protocol and patient education remain essential for the long-term success of implant-prosthetic treatment.

Bibliografie / Bibliography

1. Brånemark PI, Hansson BO, Adell R, Breine U, Lindström J, Hallén O, et al. Osseo integrated implants in the treatment of the edentulous jaw. Experience from a 10-year period. *Scand J Plast Reconstruct Surg Suppl.* 1977;16:1–132.
2. Botticelli D, Berglund T, Lindhe J. Hard-tissue alterations following immediate implant placement in extraction sites. *J Clin Periodontol.* 2004;31(10):820–828.
3. Buser D, Chappuis V, Belser UC, Chen ST. Implant placement post extraction in esthetic single tooth sites: when immediate, when early, when late? *Periodontol 2000.* 2017;73(1):84–102.
4. Buser D, Martin W, Belser UC. Optimizing esthetics for implant restorations in the anterior maxilla: anatomic and surgical considerations. *Int J Oral Maxillofac Implants.* 2004;19 Suppl:43–61.
5. Buser, D., Chen, S., Weber, H.-P., Belser, U. Implant placement post-extraction: Immediate, early, and conventional protocols – clinical outcomes and esthetic considerations. *Clin Oral Implants Res.* 2013;24(Suppl A100):1–12.
6. Chappuis V, Araújo MG, Buser D. Clinical relevance of dimensional bone and soft tissue alterations post-extraction in esthetic sites. *Periodontol 2000.* 2017;73(1):73–83.
7. Chele, N. Particularitățile de inserare a implantelor în raport cu timpul postextracțional. Universitatea de Stat de Medicină și Farmacie „Nicolae Testemițanu”, Chișinău. 2018.
8. Chen ST, Buser D. Clinical and esthetic outcomes of implants placed in postextraction sites. *Int J Oral Maxillofacial Implants.* 2009;24 Suppl:186–217.
9. Chen ST, Morton D. The concept of implant placement in post-extraction sites: a review of current outcomes. *Clin Oral Implants Res.* 2009;20 Suppl 4:1–9.
10. Chen, S., Buser, D. Esthetic outcomes following immediate and early implant placement in post-extraction sites. *Int J Oral Maxillofac Implants.* 2009;24 Suppl:186–217.
11. Esposito M, Grooving MG, Coulthard P, Worthington HV. The efficacy of various bone augmentation procedures for dental implants: a Cochrane systematic review. *Cochrane Database Syst Rev.* 2010;(8):CD003607.
12. Esposito M, Grooving MG, Polyzos IP, Felice P, Worthington HV. Timing of implant placement after tooth extraction: immediate, immediate-delayed or delayed implants? *Eur J Oral Implantol.* 2010;3(2):109–119.
13. Esposito, M., Grusovin, M., Worthington, H. Interventions for replacing missing teeth: Bone augmentation techniques for dental implant placement. *Cochrane Database Syst Rev.* 2015;Issue 5:CD003607.
14. Fürhauser, R., Florescu, D., Benesch, T., et al. Evaluation of soft tissue around single-tooth implant crowns: The Pink Esthetic Score. *Clin Oral Implants Res.* 2005;16(6):639–644.
15. Hammerle CH, Chen ST, Wilson TG. Consensus statements and recommended clinical procedures regarding the placement of implants in extraction sockets. *Int J Oral Maxillofac Implants.* 2004;19 Suppl:26–28.
16. Lang NP, Pun L, Lau KY, Li KY, Wong MC. A systematic review on survival and success rates of implants placed immediately into fresh extraction sockets. *Clin Oral Implants Res.* 2012;23 Suppl 5:39–66.
17. Melnic, S. Monitorizarea radiologică a pierderii osoase marginale la implanturi dentare. *J Dent Res Pract.* 2021;7(1):15–24.
18. Morton D, Chen ST, Martin WC, Levine RA, Buser D. Consensus statements and recommended clinical procedures regarding optimizing esthetic outcomes in implant dentistry. *Int J Oral Maxillofac Implants.* 2014;29 Suppl:216–220.
19. Mostovei, A. Implantarea timpurie versus imediată: Implicații asupra remodelării osoase și esteticii gingivale. *Buletinul Academiei de Științe Medicale.* 2020;18(2):23–31.
20. Sarbu, D. Compararea rezultatelor estetice și funcționale între implantarea imediată, timpurie și convențională. *Revista Moldovenească de Stomatologie.* 2022;20(4):65–74.
21. Schropp, L., Wenzel, A., Kostopoulos, L., Karring, T. Bone healing and soft tissue changes at tooth extraction sites. A prospective clinical study. *Clin Oral Implants Res.* 2003;14(2):100–112.
22. Topalo, V. Evaluarea stabilității primare și secundare a implanturilor dentare post-extracționale. *Revista de Stomatologie.* 2019;12(3):45–52.